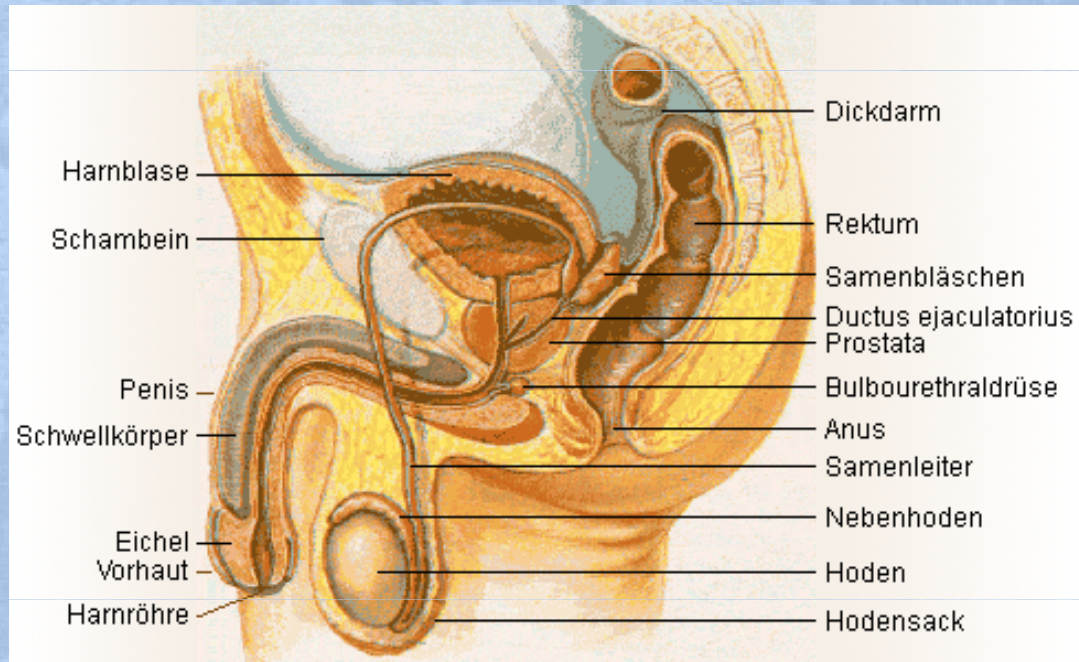


Spezielle Pathologie

- Prostata und Hoden -



PD Dr. Udo Kellner

Hoden

- Fehlbildungen/Lageanomalien
- Atrophie
- Orchitis/Epidydimitis
- Erkrankungen von Nebenhoden, Hodenhüllen und Samenstrang
- Hodentumoren

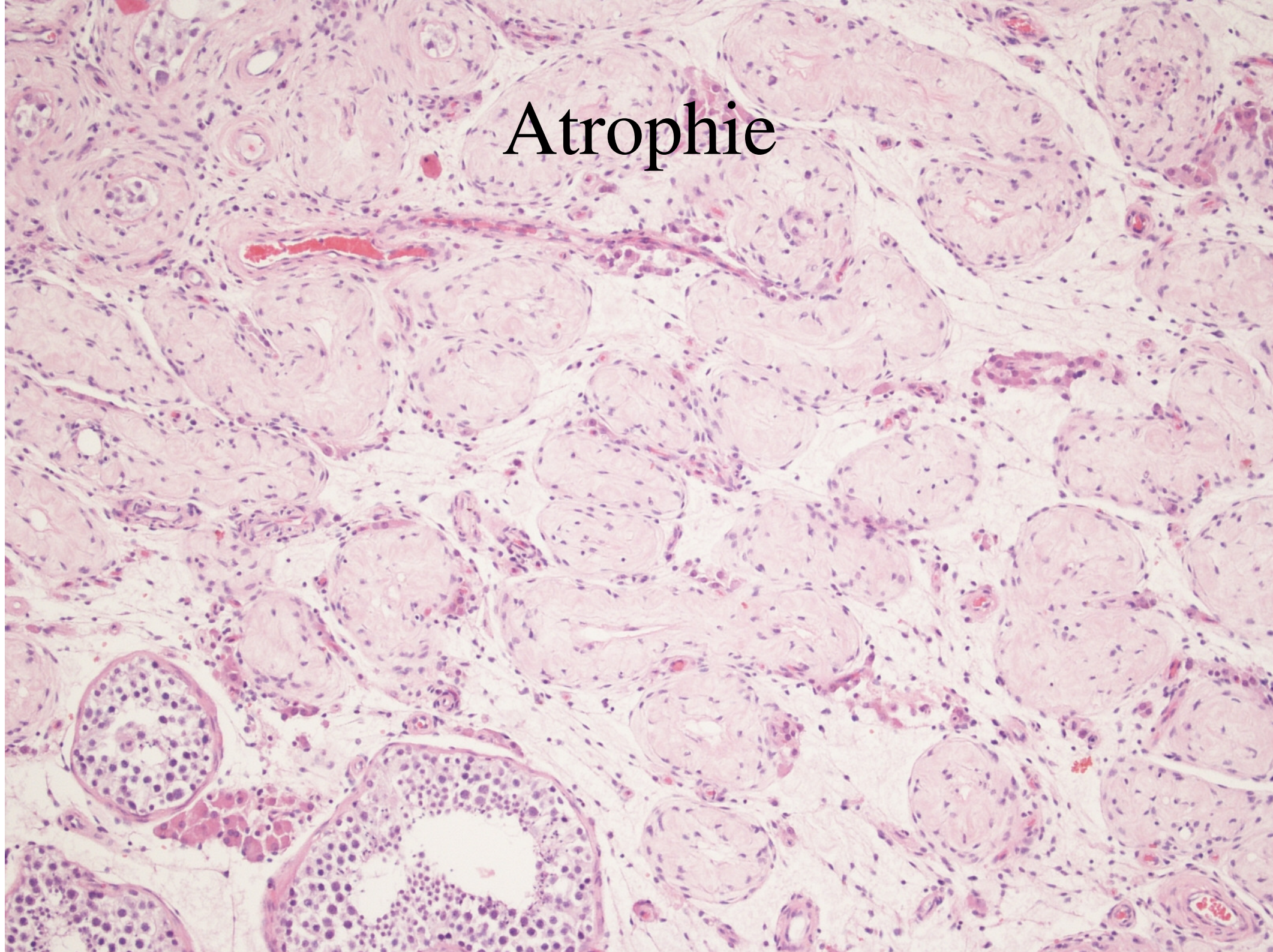Fehlbildungen

- Kryptorchismus:
 - Fehlende o. inkomplette Hodenabsenkung
 - Folge Atrophie Tumorwahrscheinlichkeit höher
- Testikuläre Feminisierung:
 - Testosteronrezeptor Defekt
 - Kryptorchismus - äußere Genitale und Phänotyp weiblich
- männliches Adrenogenitales Syndrom (AGS):
 - Angeb. Defekt der 21-Monooxygenase in der NNR
 - Folge: hoher Androgenspiegel; Pubertas preacox, Hypogonadismus, Sterilität
- Gonadendysgenese:
 - SRY-Gen Defekte auf Y-Chr. (Homeoboxgen)
 - Unterentwicklungen der primären und sekundären Geschlechtsmerkmale

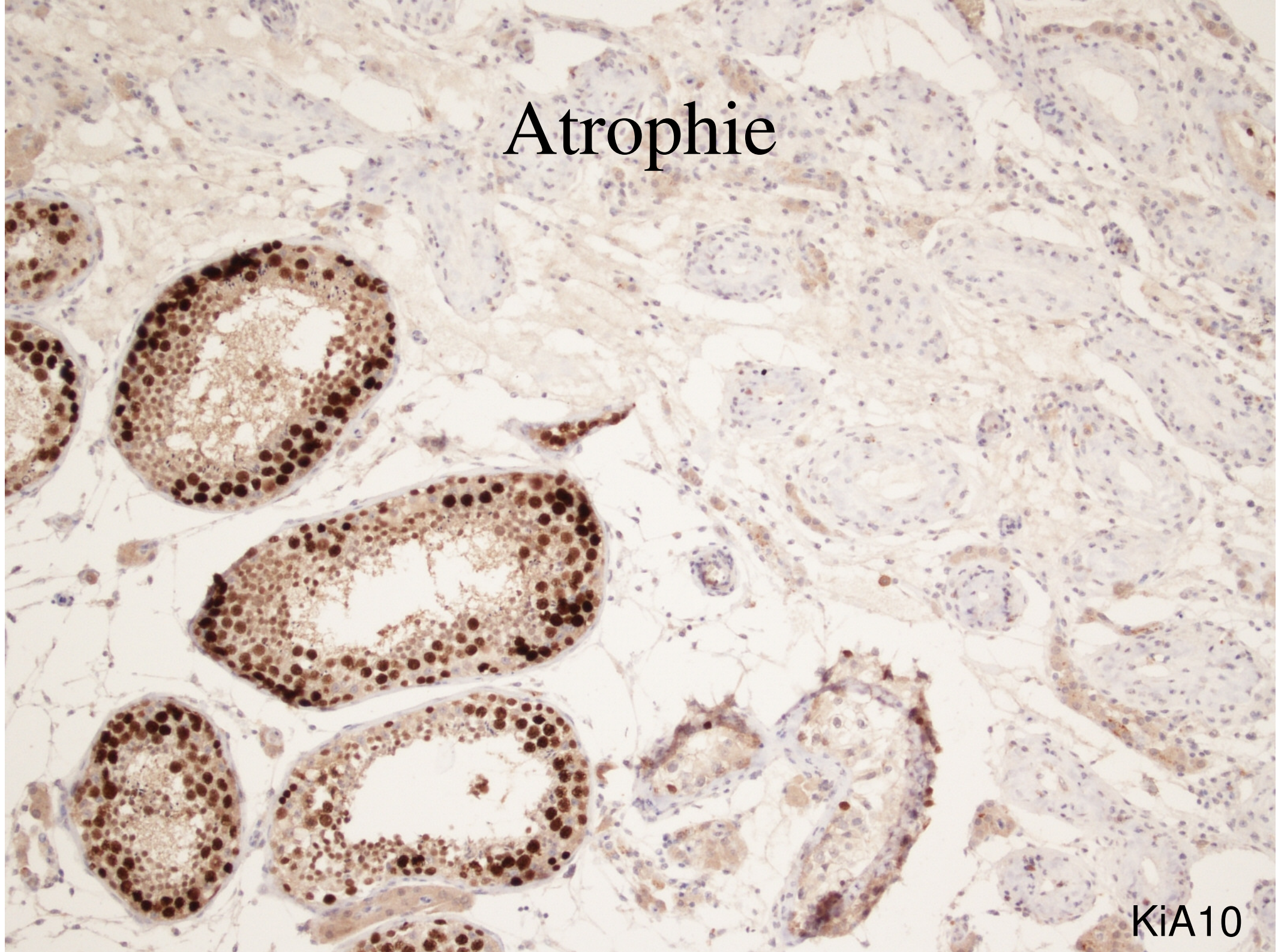
Atrophie

- Fehlende Spermiogenese
- Verschiedene Stufen (Einteilung nach Sigg)
- Kann mit TIN vergesellschaftet sein
- Ursachen u.a.:
 - Kryptorchismus
 - Hyperandrogenismus
 - AGS
 - Gonadodysgenese
 - Entzündungen (Mumps u.a.)
 - Varikozele
 - Bestrahlung
 - Idiopathisch

Atrophie



Atrophie



KiA10

Infertilität

Ursachen:

- Atropie
- Hormonelle Dysregulation
- Stoffwechselerkrankungen u.a. Diabetes mell.
Mukoviszidose
- Posttestikuläre Störungen:
 - Epidydimitis, Stenosen des Samenleiter (Vasektomie), Hodentorsion u.a.
- Motilitätsstörungen: Kartagenasyndrom

Hodentorsion

- Hämorrhagische Infarzierung
- Starke Schmerzen
- Nekrose
- Ursache?
- Häufig Resektion

Entzündungen

Orchitis:

- gramnegative Bakterien
- Mumps
- tuberkulöse Entzündungen:
 - Bakteriell (E. coli)
 - Makrophagenstörung
- granulomatöse Orchitis

Nebenhoden

Epididymitis:

- Junge Männer
- Neisseria Gonorrhoeae, Chlamydien
- Bei älteren E.-coli
- Tuberkulose

Spermagranulom:

- Spermien-Extravasate
- Reaktive Granulome

Hodenhüllen und Peripherie

- Hodenhüllen sind mesothelialer Herkunft

Klinisch bedeutsam sind zystische Aussackungen mit
Konsequenz einer Hodenvergrößerung:

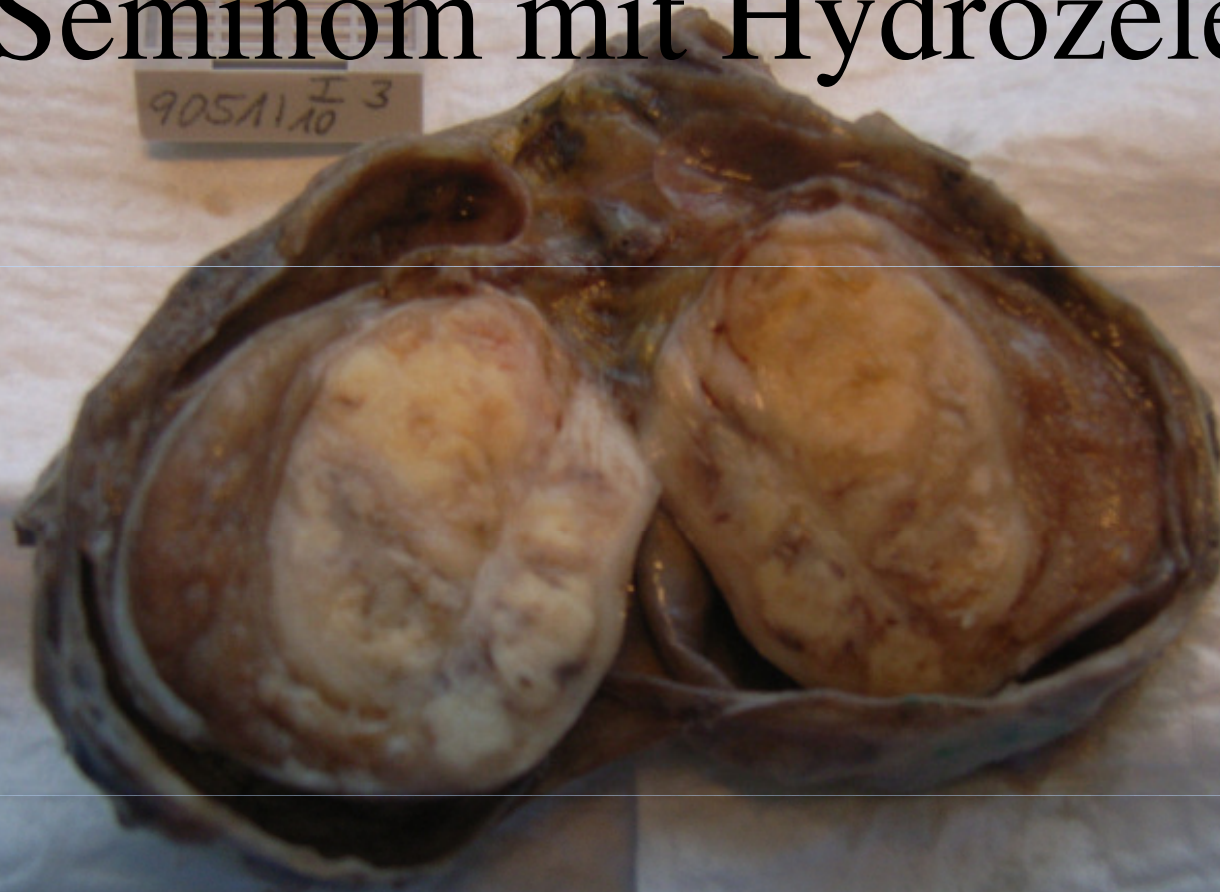Hydrozele: Pathologische Flüssigkeitsansammlung der tunica
Vaginalis; kann angeboren sein; häufigste Ursache einer
Hodenvergrößerung

Spermatozele: Zystische Aussackung des rete Testis in Folge
einer Stauung. Enthalten sind Spermien!

Hämatozele: Einblutung in Hydrozele

Varikozele: Krampfader im Plexus pampiniformis (linksseitig
häufiger – Anatomie der cavalen Gefäße)

Seminom mit Hydrozele



Sonstige Erkrankungen der Hodenhüllen

- Mesothelhyperplasie:
 - Meist postentzündlich
 - Keine nennenswerte klinische Bedeutung/Zufallsbefund
- Fibröser Pseudotumor
 - Ebenfalls meist postentzündlich!
 - Können verkalken
 - Stroma!

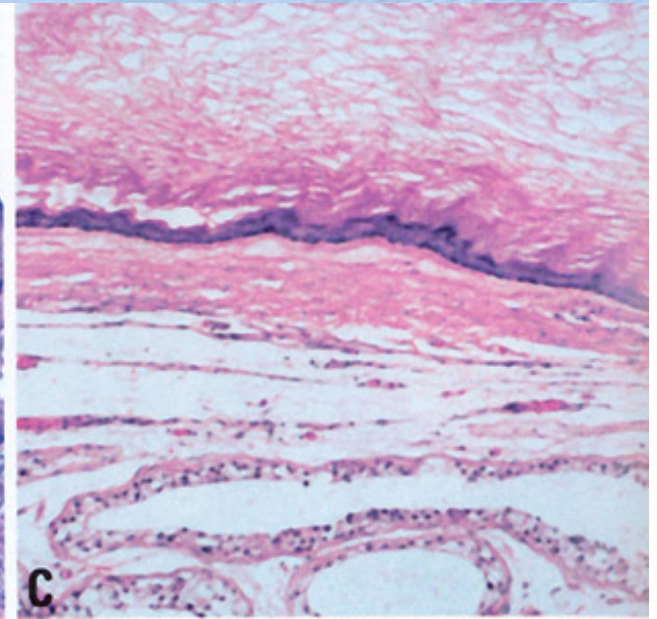
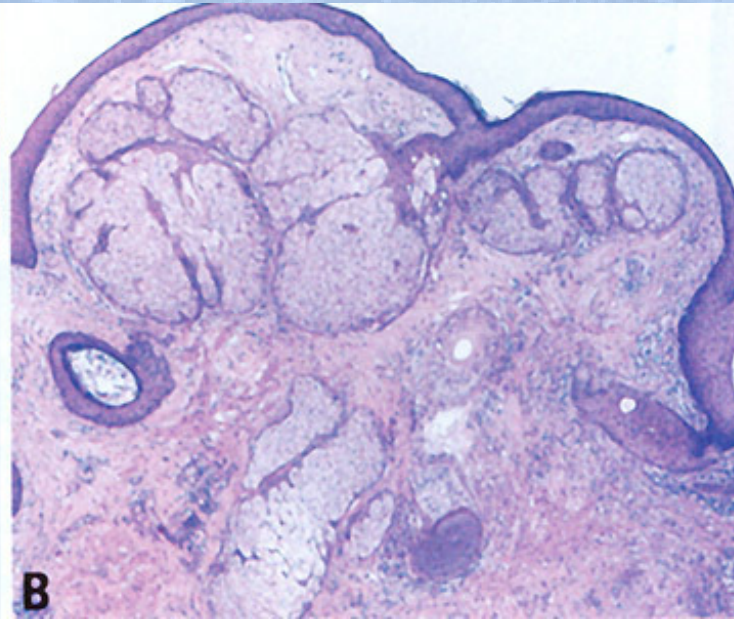
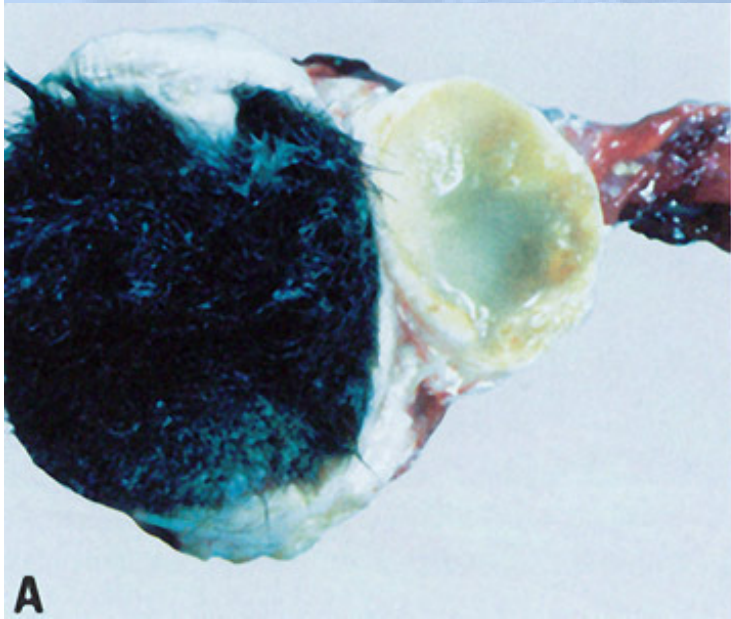
Hodentumoren

Gutartige:

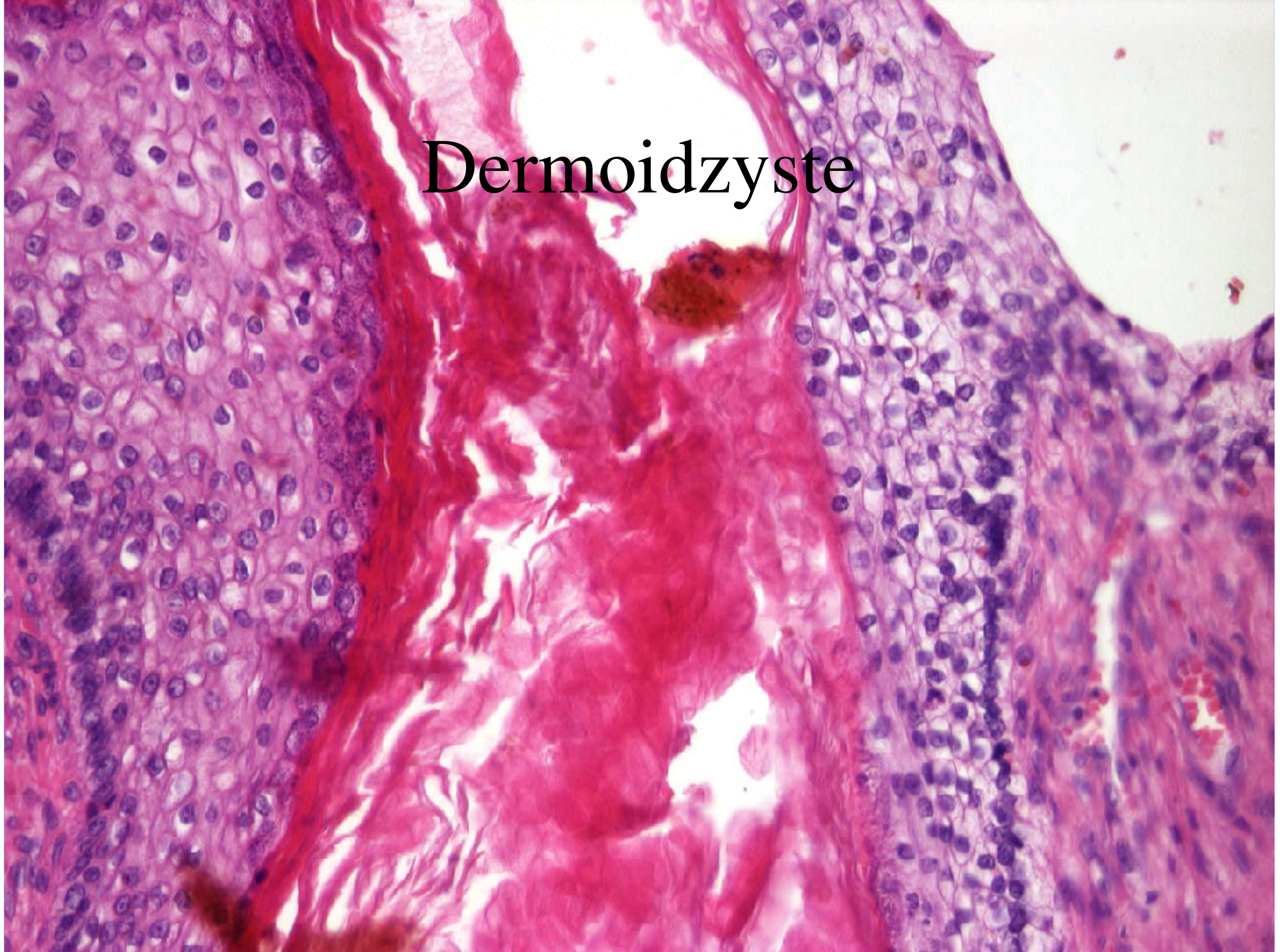- Adenomatoidtumor (Mesothel!)
- Sertolizelltumor (es gibt auch die Hyperplasie)
- Leidigzelltumor (es gibt auch die Hyperplasie)
- Reifes Teratom des Kindes; Varianten:
 - Dermoidzyste
 - Monodermales Tertom
- Reteingangadenom
- Thecom, Fibrom

Hodentumoren

Dermoidzyste:

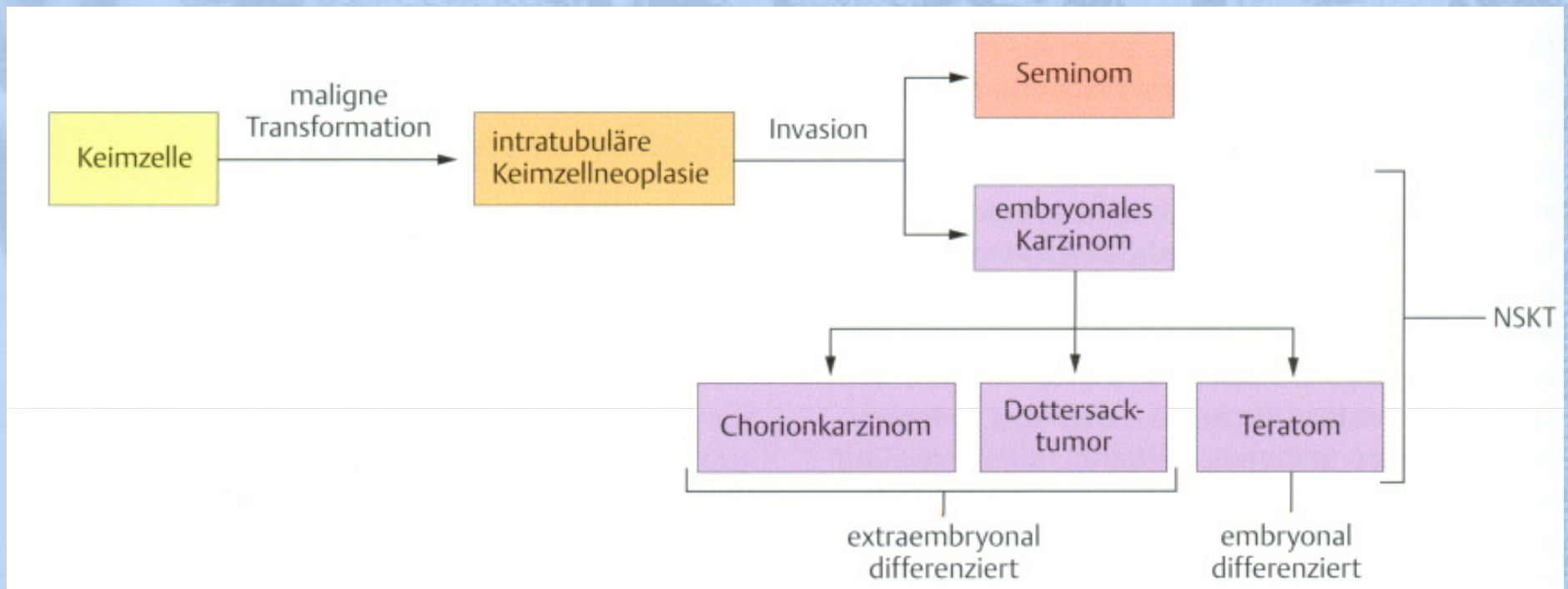
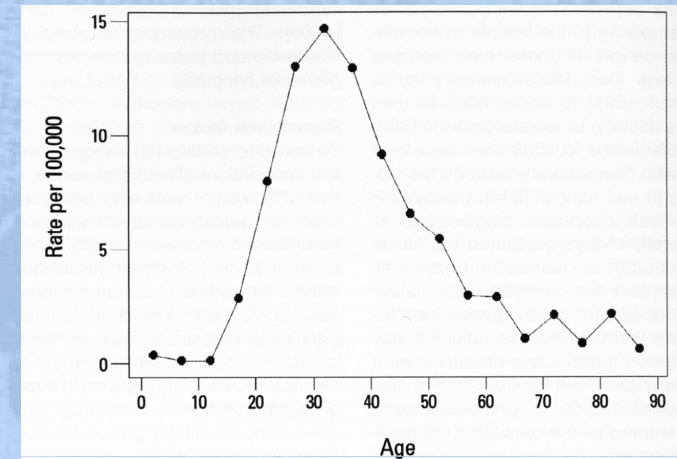


Dermoidzyste



Hodentumoren

Bösartig:



Maligne Hodentumoren

Vorläufer:

- TIN

Häufiger - Keimzelltumoren:

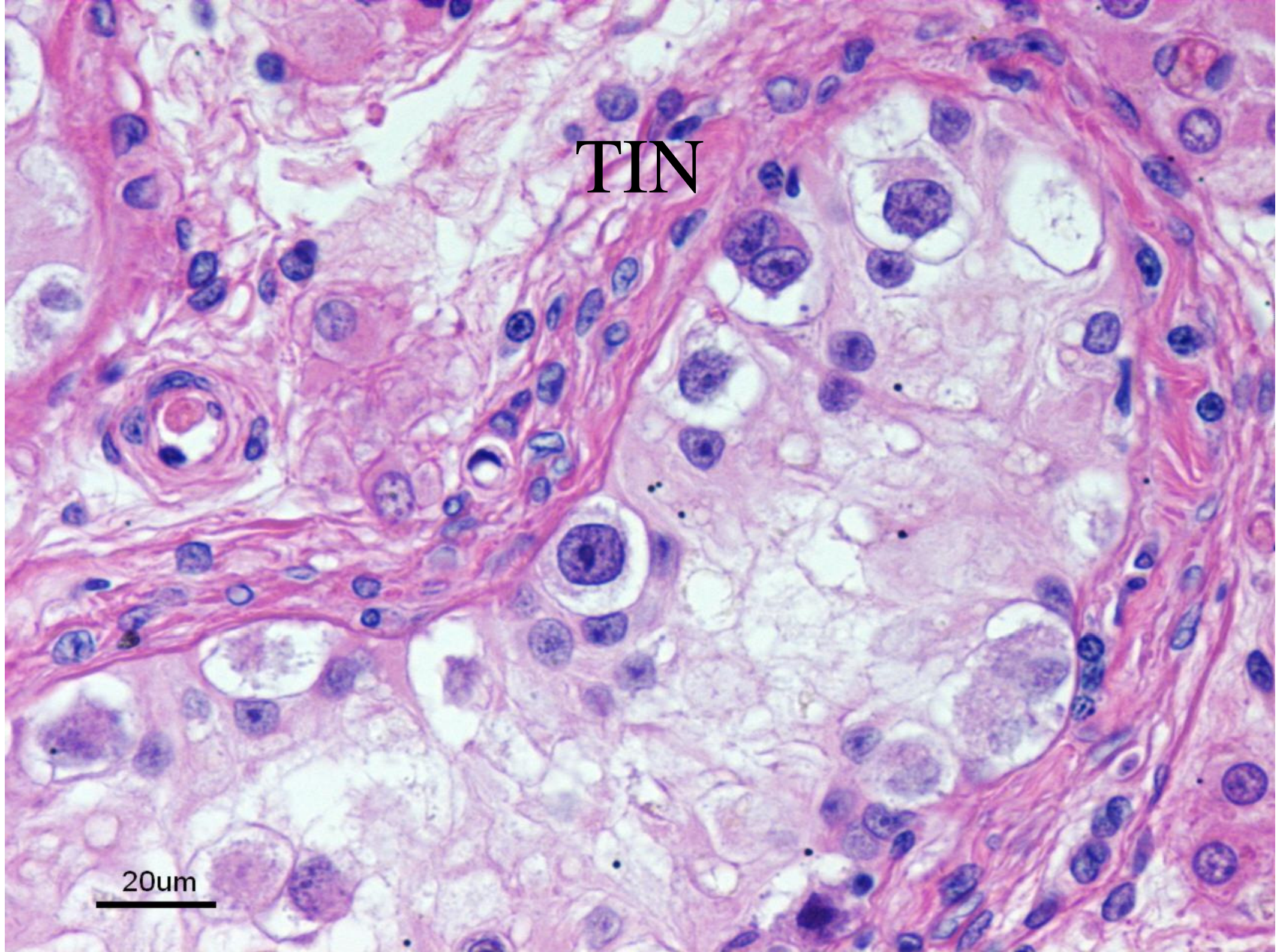
- Seminom (PLAP)
 - Spermatozytisches Seminom
- Dottersack Tumor (AFP)
- Chorionkarzinom (β HCG)
- Embryonales Karzinom (PCK, CD30)
- Malignes Teratom
- Mischformen

Selten:

- maligner Leydig- o. Sertolizelltumor
- Mischtumoren: Keimstrang und Keimstromatumoren
- Tumoren mit Ovardifferenzierung (serös, muzinös u.a.)
- Karzinoidtumoren
- Karzinome der Sammelrohre und des rete Testis
- Tumoren der paratestikulären Str.: malignes Mesotheliom, AdenoCa, Desmoplastic small cell tumor

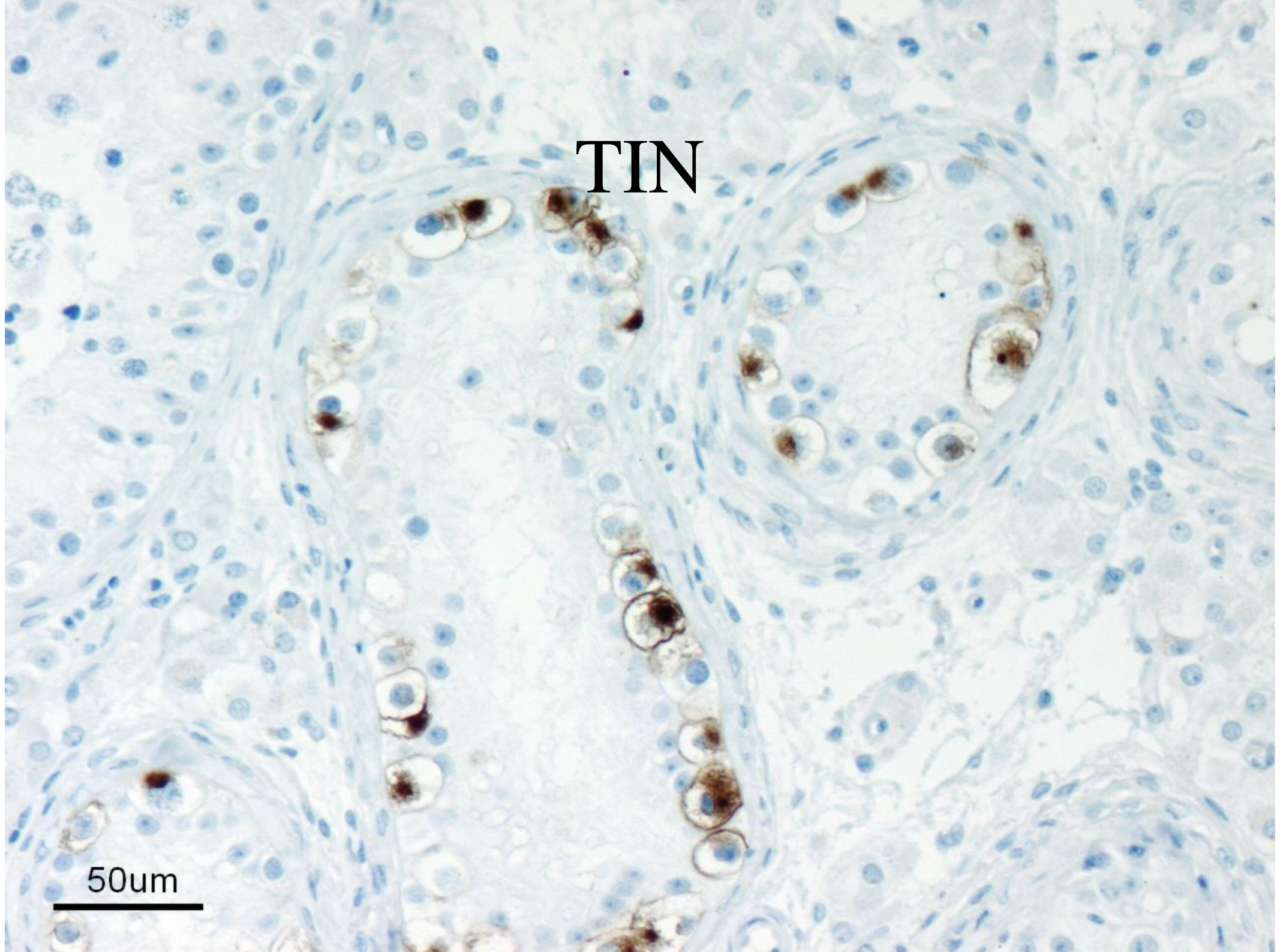
TIN

20um

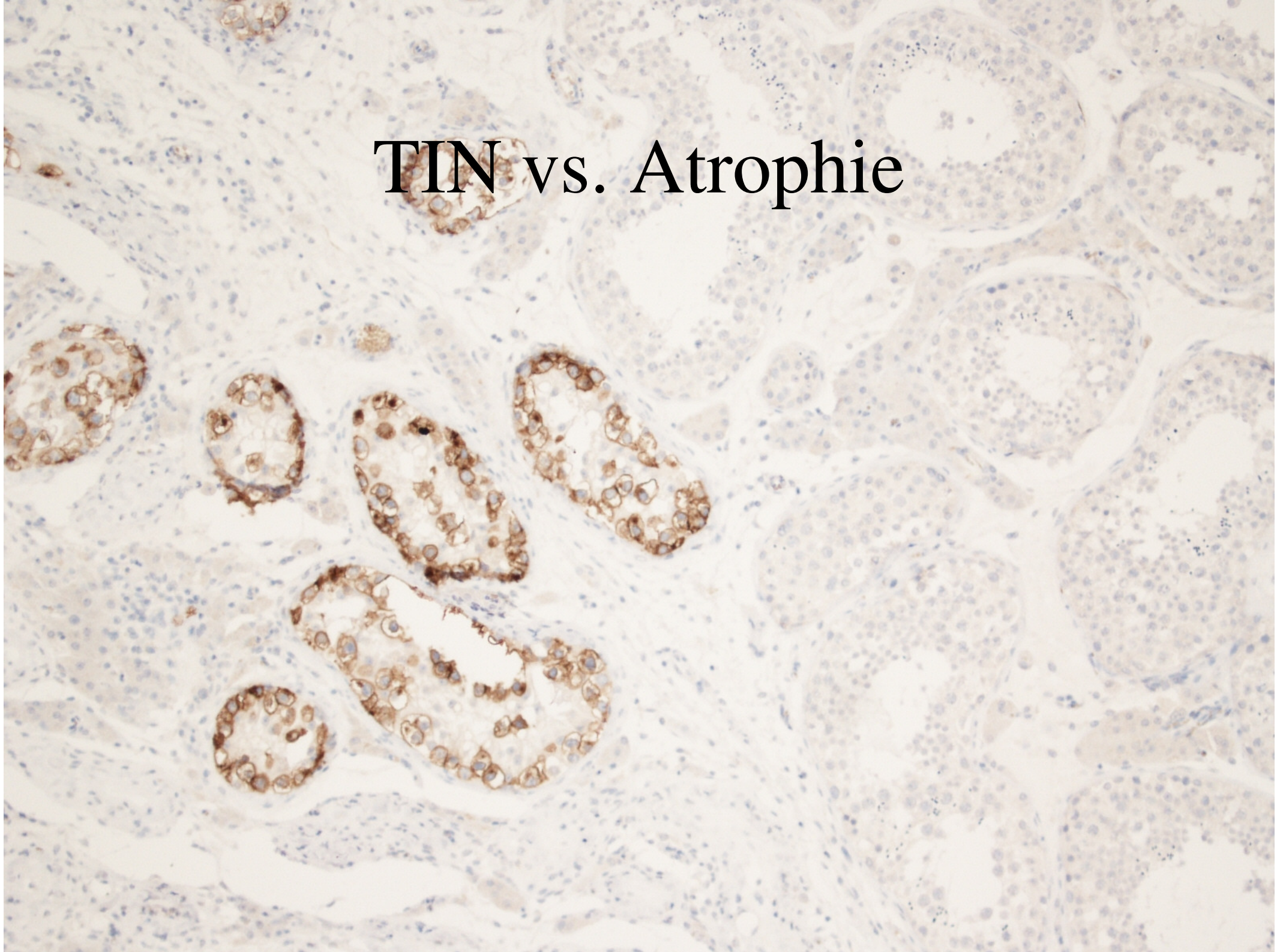

TIN

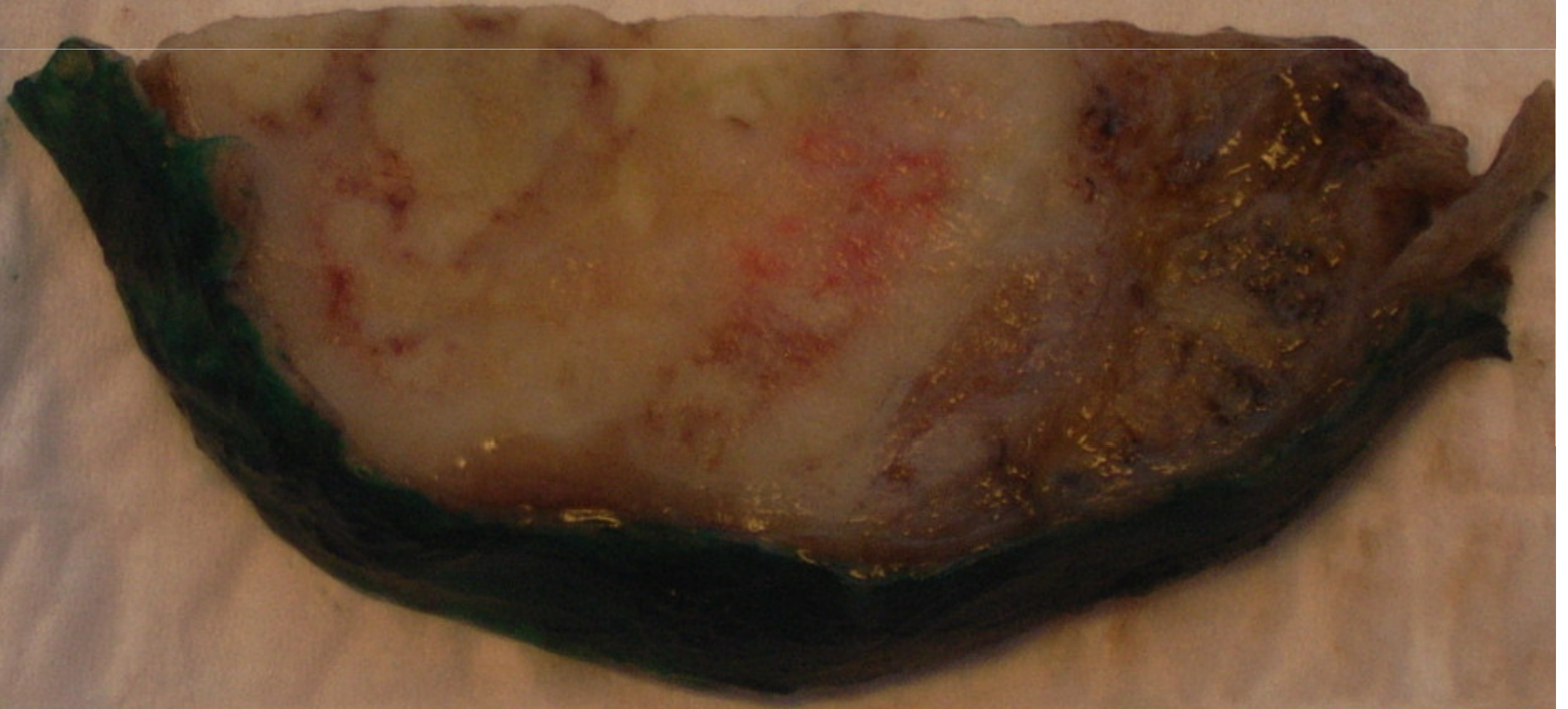50um



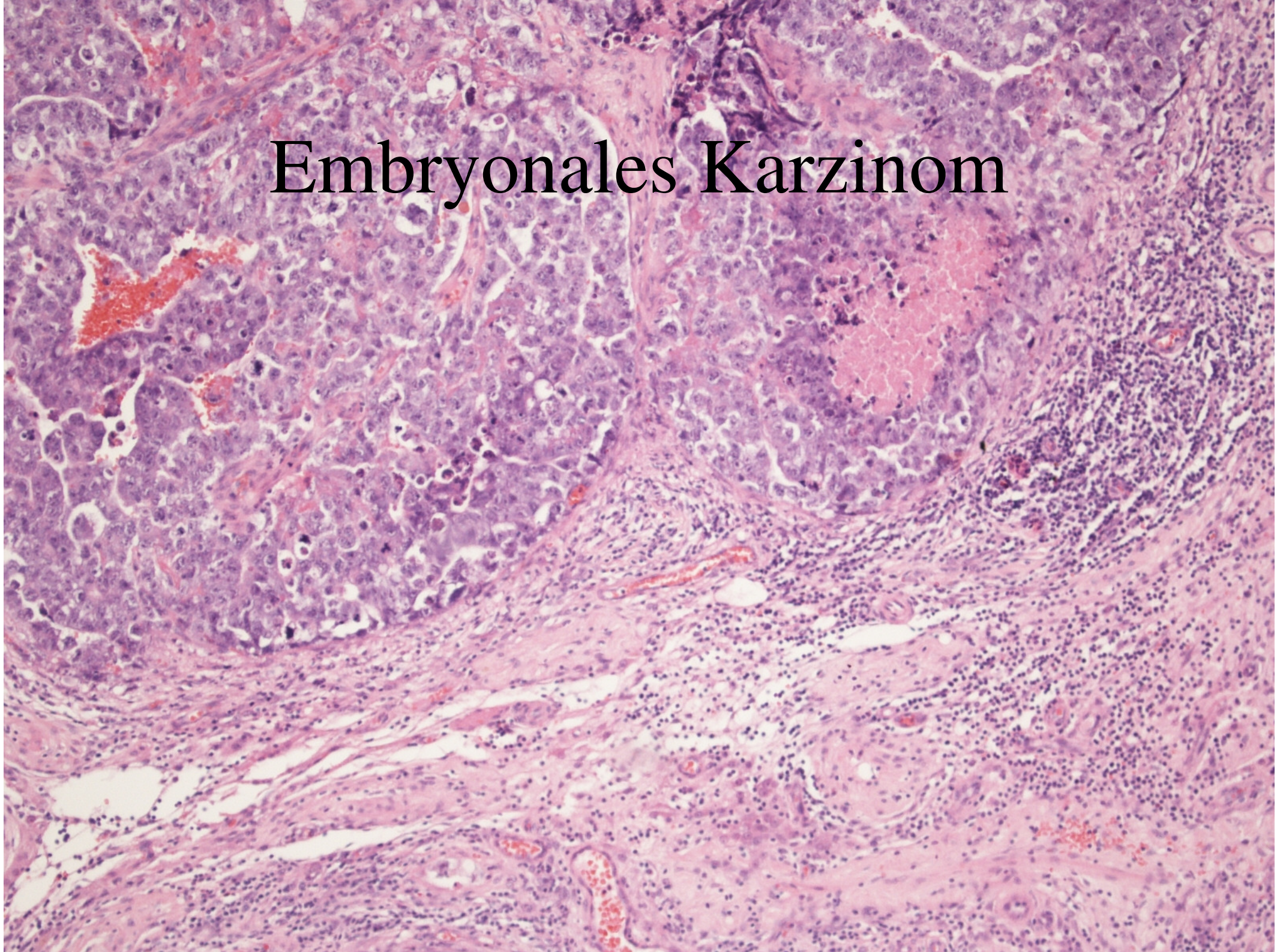
TIN vs. Atrophie



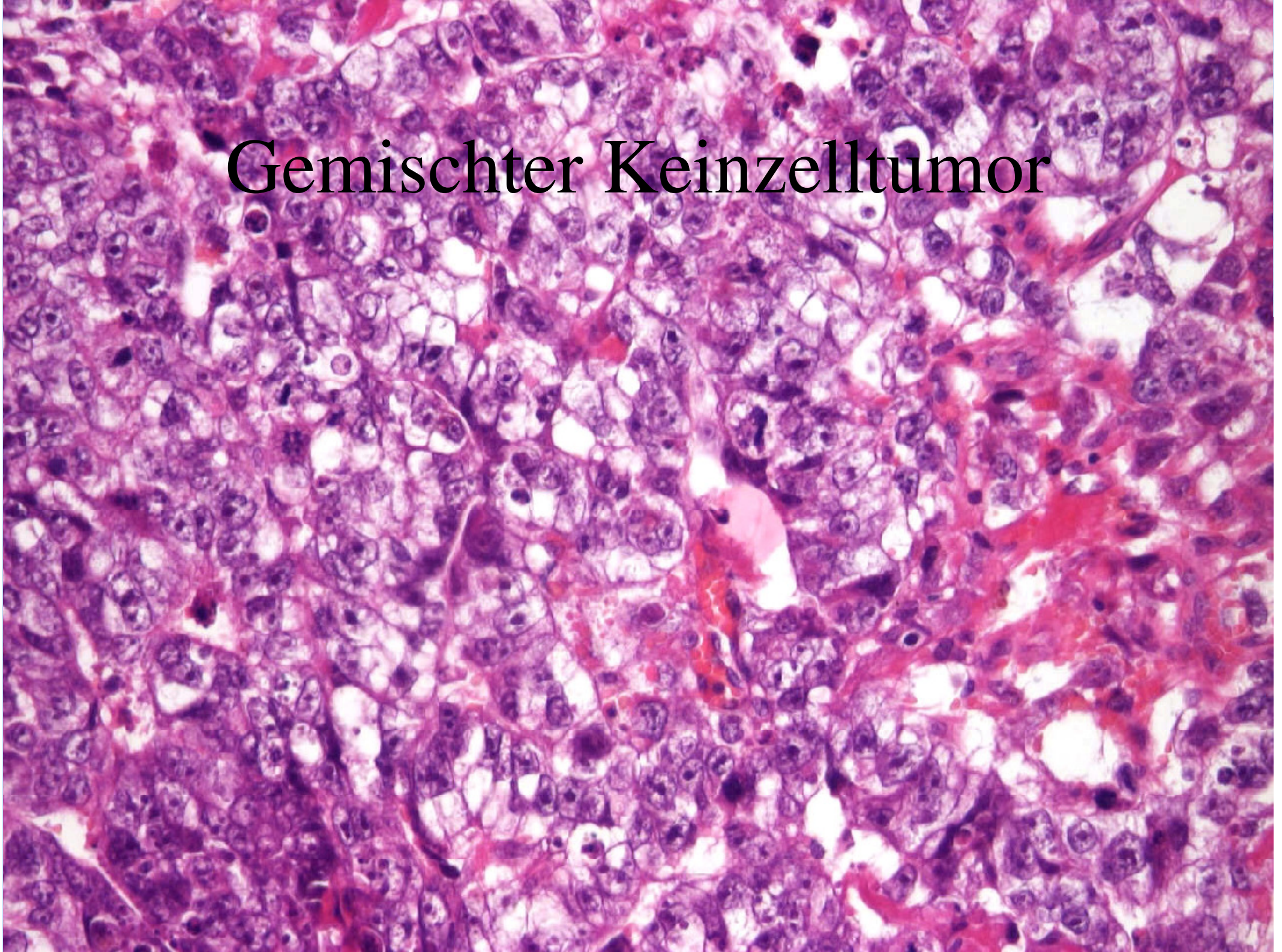
Seminom



Embryonales Karzinom



Gemischter Keinzelltumor



TNM-Hoden

pT1: auf Hoden begrenzt

pT2: auf Hoden begrenzt aber Gefäßinvasion

pT3: Samenstrang Infiltration

pT4: Scrotuminvasion

pN1: positiv aber $< 2\text{cm}$

pN2: multiple LK positiv o. $>2 <5\text{ cm}$

pN3: $> 5\text{ cm}$

pM1a: Nicht regionäre LK

pM1b: Organmetastasen

S1-3: Serum Marker (LDH, βHCG , AFP)

Prostata

A blue-tinted illustration of a laboratory scene. In the center, a man with a beard and glasses is looking through a microscope. To his right, another man is looking at a book or document. In the foreground, a woman is looking towards the microscope. The scene is set in a laboratory with various pieces of equipment, including a microscope on a stand and a table with a lamp.

1. Prostatitis
2. Benigne Prostata Hyperplasie (BPH)
3. Prostatakarzinom

Prostatitis

Akut

- Überwiegend E.coli
- Im Rahmen einer Entzündung des unteren Harntraktes (Urozystitis)

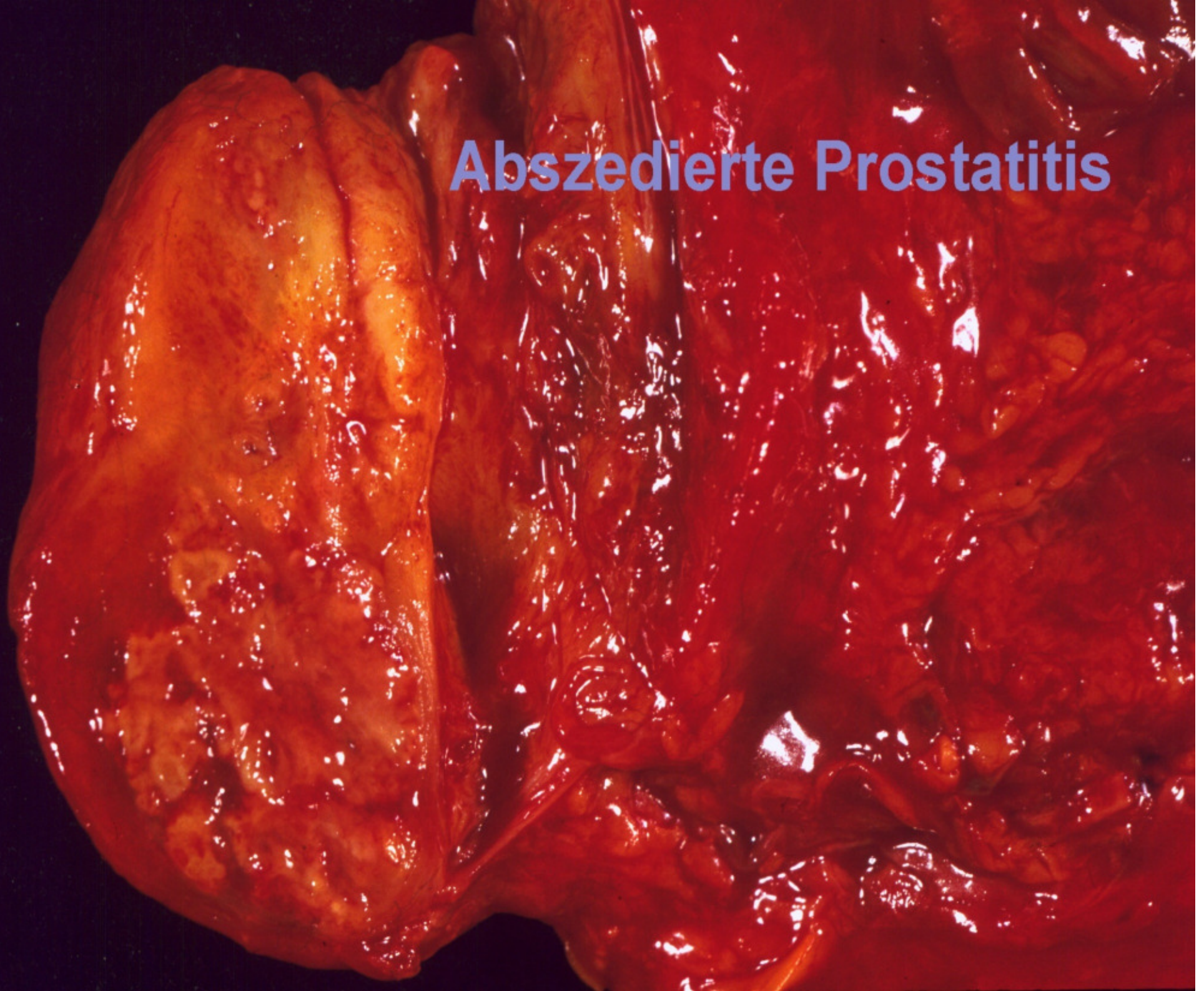Chronisch

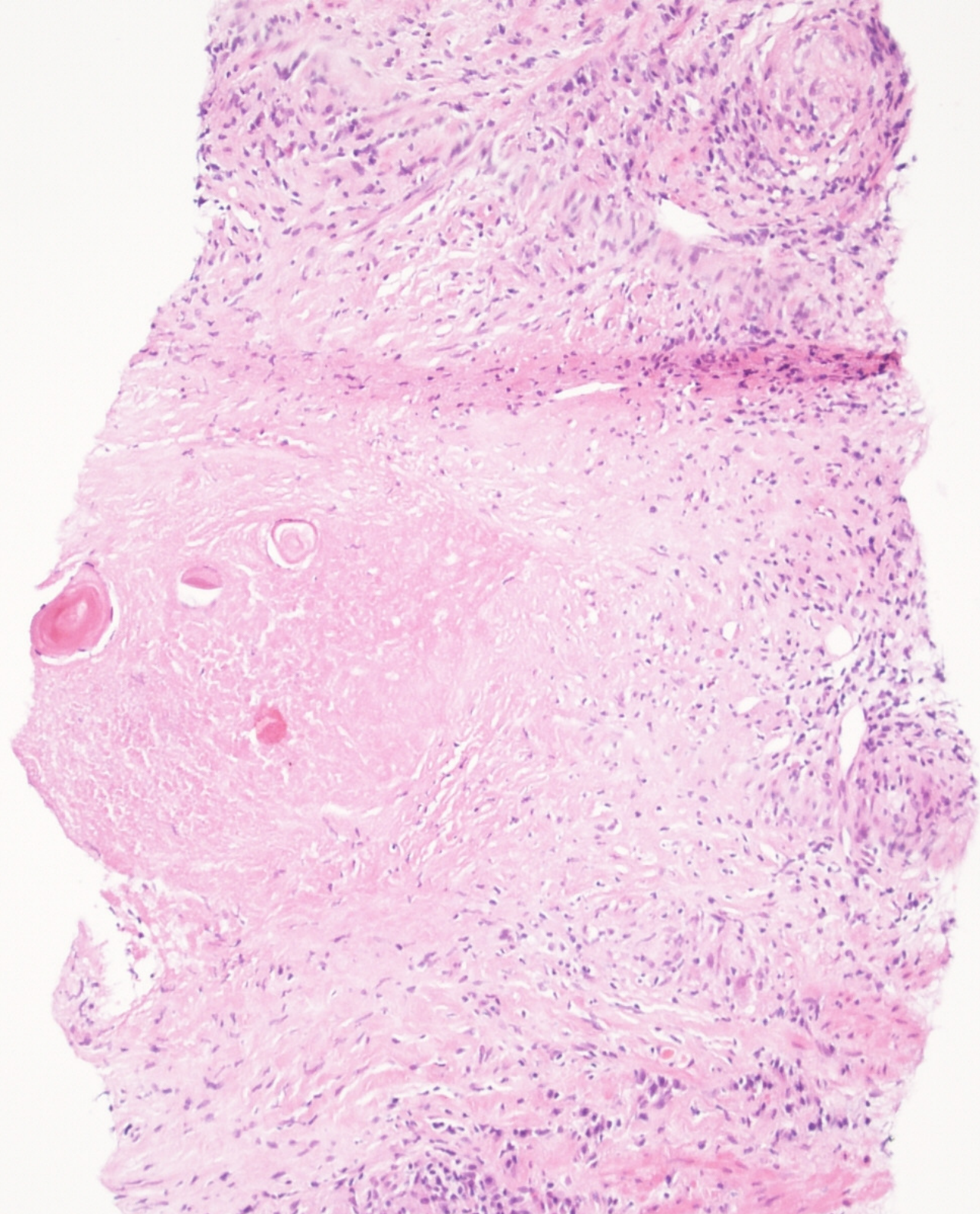
- Begünstigend: Prostatasteine (Corpora amylacea), bilden sich aus verkalkenden Ablagerungen von Mukoproteinen

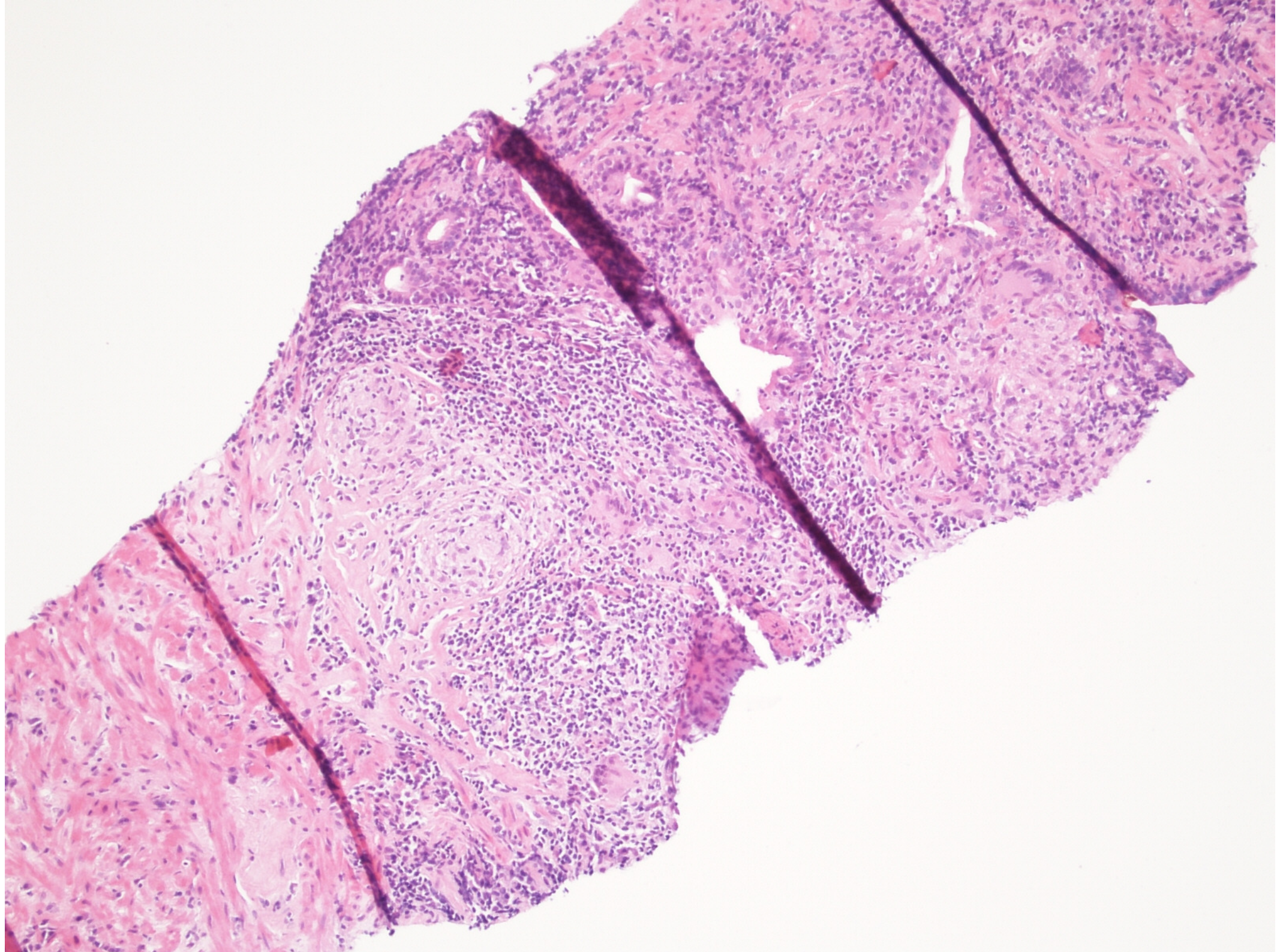
Granulomatöse Prostatitis

- Interstitielle Entzündung meist wg. Gangruptur
- Histologisch nicht verkäsende Granulome, Epithelotypien cave Verwechslung mit Karzinom möglich!
- Erreger: Bakterien seltener Pilze sehr selten TBC (dann verkäsend!) Eingriffe z.B.: TUR-P

Abszedierte Prostatitis







Benigne Prostatahyperplasie (BPH)

- Früher adenomyomatöse Hyperplasie
- Sehr häufig: im Alter von 80 Jahren haben 75% die BPH
- In Asien seltener
- Reaktion der Prostata (anatom.-Regionen spezifisch) auf Östrogene und Dihydrotestosteron:
- Mit zunehmenden Alter steigt der Spiegel an 17- β -Östradiol, ergo Erhöhung des Quotienten Östrogen/Testosteron mit der Folge des Wachstums der Innendrüse

Morphologie BPH

- Knotenförmige Proliferation der Innendrüse
- Beginnend in der Transitionalzone (ventral innen) - sog. Home'scher Mittellappen
- Proliferation von glandulären und interstitiellen Anteilen
- Kompression der Aussendrüse und Urethra
- Evtl. Nekrosen

Folgen BPH

- Blasenentleerungsstörungen (Restharn)
- Akuter Harnverhalt
- Entzündungen
- Evtl. Harnstauungsniere(n) und Pyelonephritis

Prostatakarzinom


- Jährliche Neuerkrankungen in Deutschland steigen: (geschätzt) 1980: 16.800; 2000: 44.800
- Dritthäufigste Todesursache bei Männern
- Mit zunehmenden Alter häufiger (Altersdurchschnitt 71)
aber
- Bei „jüngeren“ Patienten aggressiver
- Verhalten morphologisch schwer einzuschätzen (v.a. bei Gleason 3+3=6)
- Wie bei der BPH ethnische Unterschiede (Afroamerikaner > Europäer > Asiaten)

Morphologie Prostatakarzinom

- Sicherung durch Stanzbiopsie (8 o. mehr!)
- Sehr wenige Drüsen reichen aus
- Prominente Nukleolen
- Drüsen weisen keine Basalzellen auf!
- HGPIN ist die Vorstufe (hat Basalzellen!)
- ASAP (atypical small acinic proliferations)
Tumorverdächtig aber bez. der Dignität unklar
- Das P. zeigt gern eine perineurale Infiltration
- Mikroglanduläres Bild bis undifferenzierte Tumorerfiltrate
(s. Gleason)
- Neuroendokrine P.-Ca's kommen vor (< 5%), sind
resistent gegenüber antiandrogener Therapie und
Strahlentherapie

Gleason Scale

Well differentiated



Small, uniform glands

More space between glands

Infiltration of cells from glands at margins

Irregular masses of cells with few glands

Lack of glands, sheets of cells

Poorly differentiated

TNM Prostatakarzinom

pT1 Weder Tastbar noch sichtbar (nicht am Amputat)

pT2 Tumor begrenzt auf die Prostata

- **pT2a** \leq als die Hälfte eines Lappens
- **pT2b** $>$ Hälfte eines Lappens
- **pT2c** Beide Lappen

pT3 durchbricht die Prostatakapsel

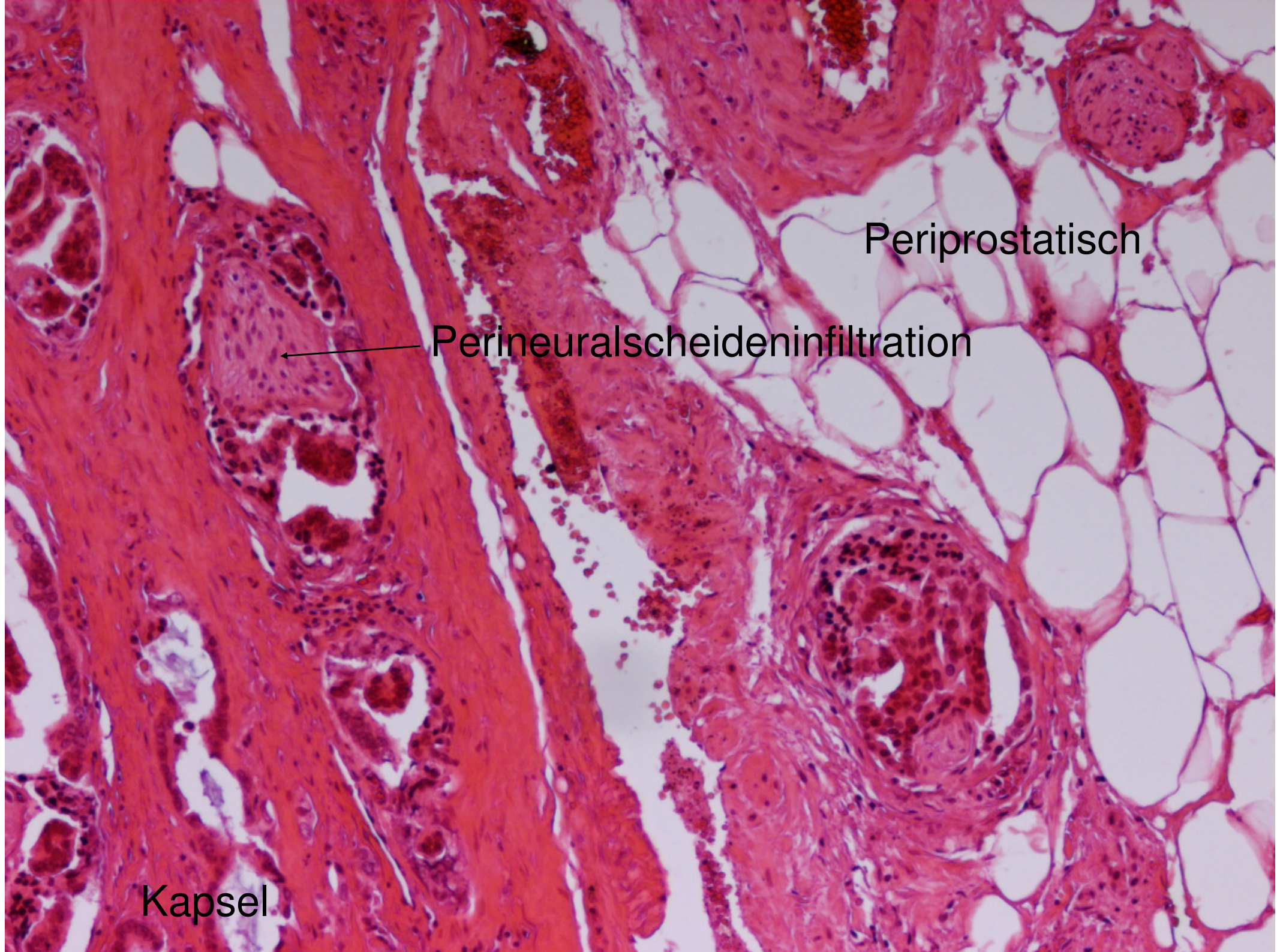
- **pT3a** Kapseldurchbruch
- **pT3b** Samenblase

pT4 Nachbarstrukturen außer Samenblase

pN1 Metastasen in den regionären Lymphknoten

M1 der Tumor hat Fernmetastasen gebildet

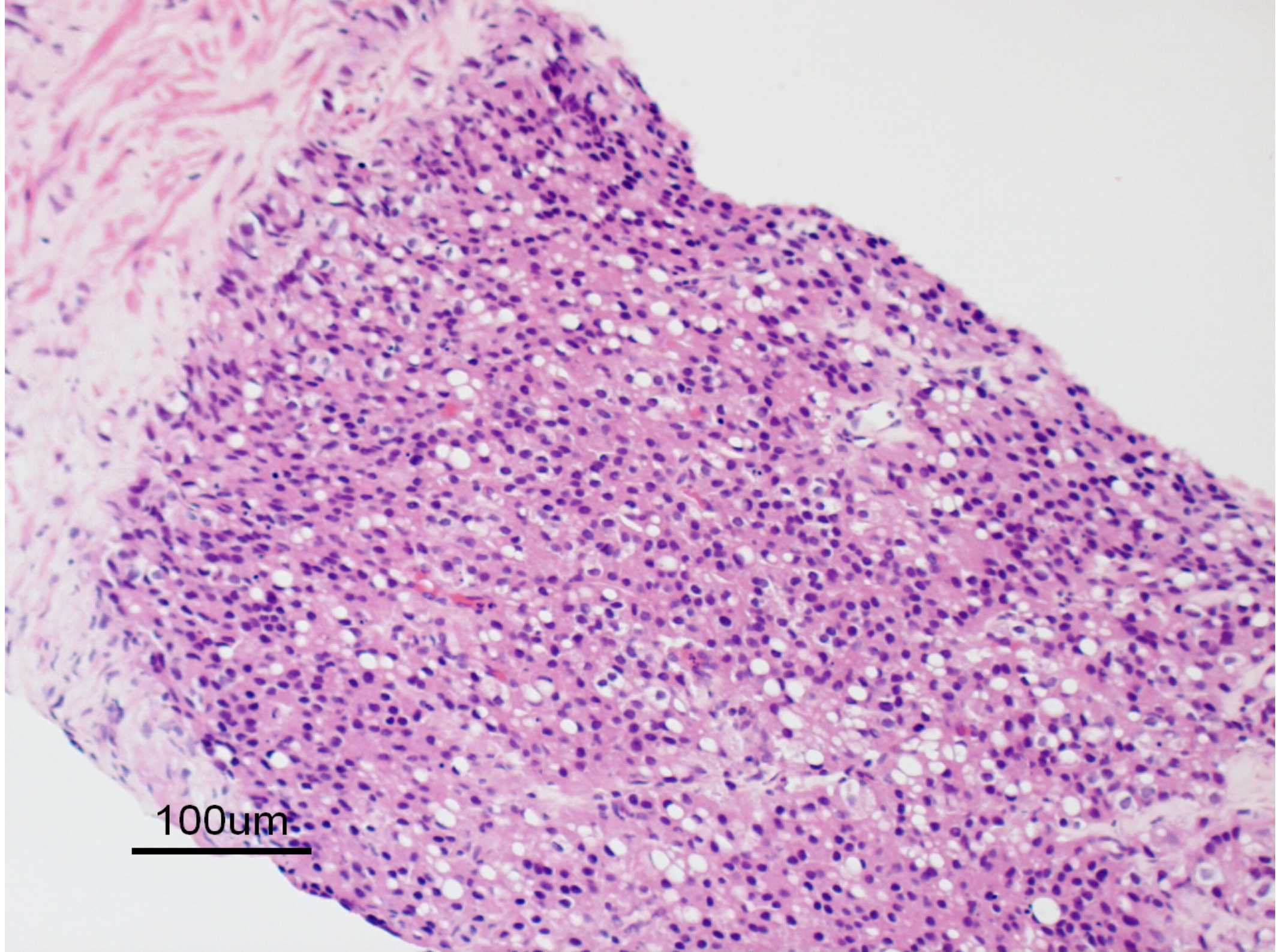
- **M1a** Metastasen in nicht regionäre Lymphknoten
- **M1b** Metastasen in den Knochen
- **M1c** Metastasen in anderen Organen und/oder Strukturen



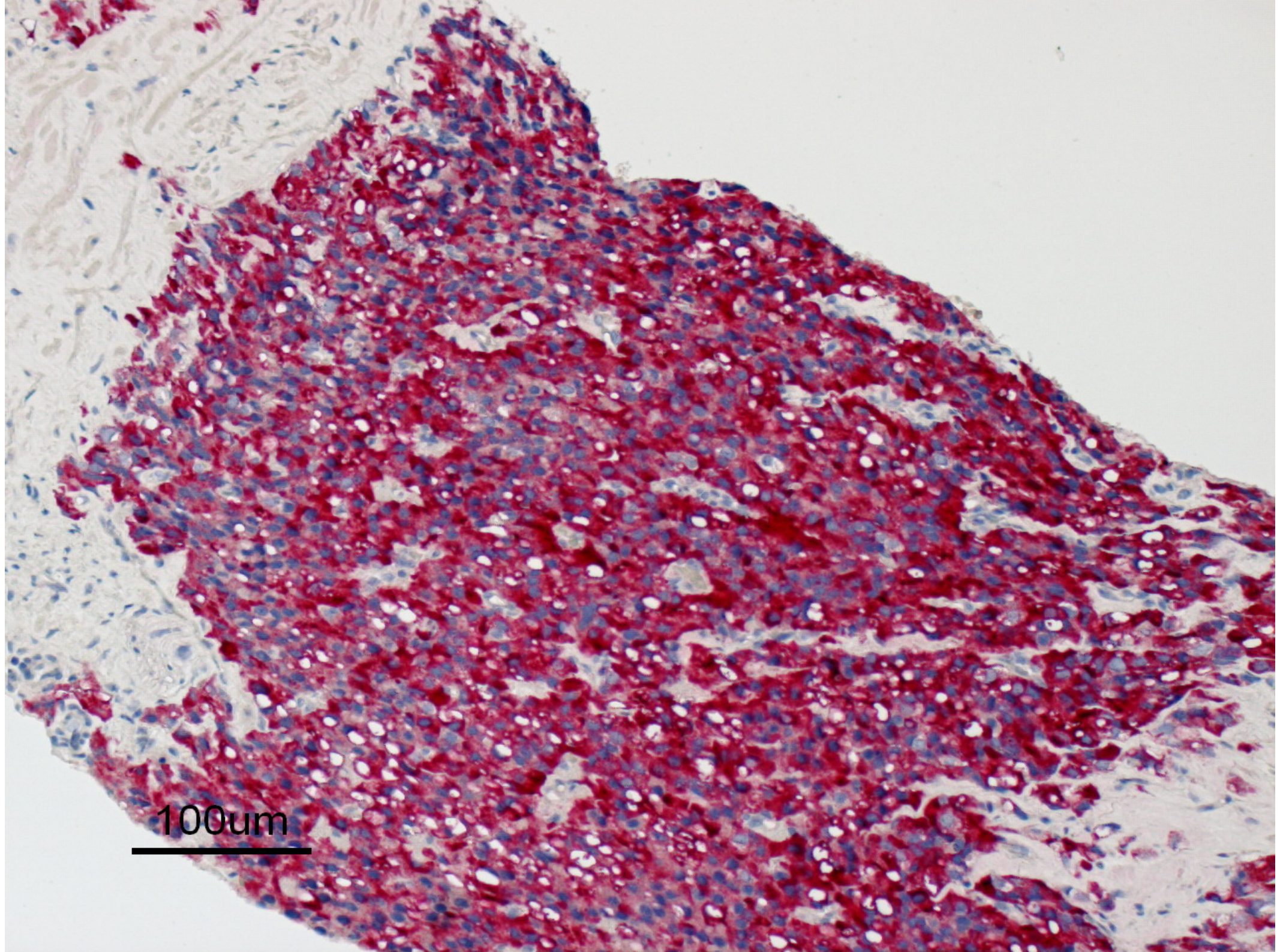
Periprostatisch

Perineuralscheideninfiltration

Kapsel

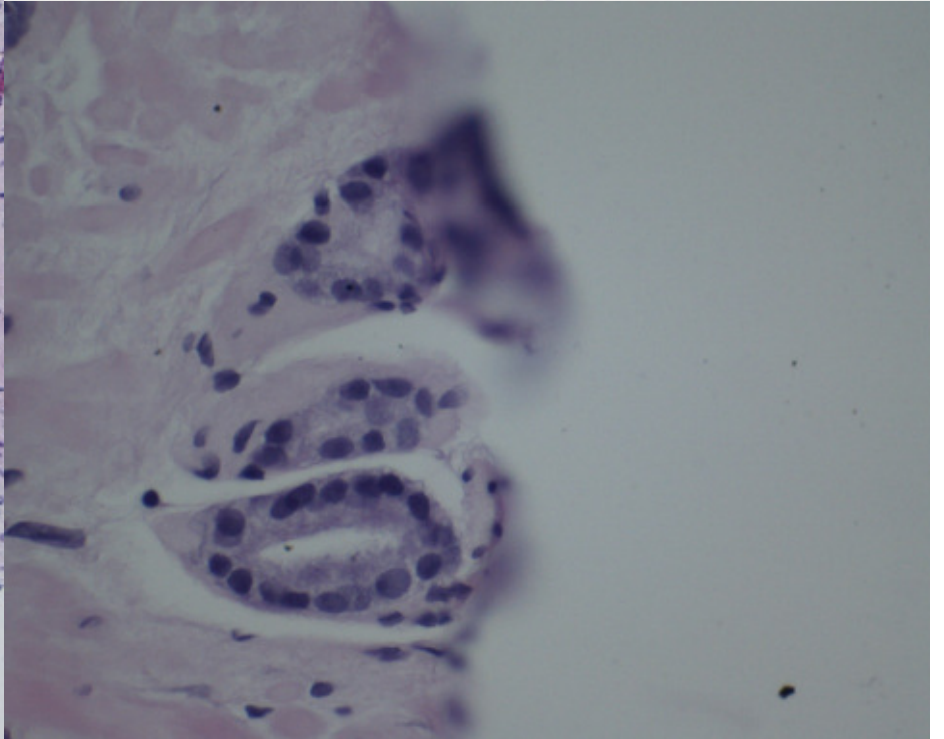
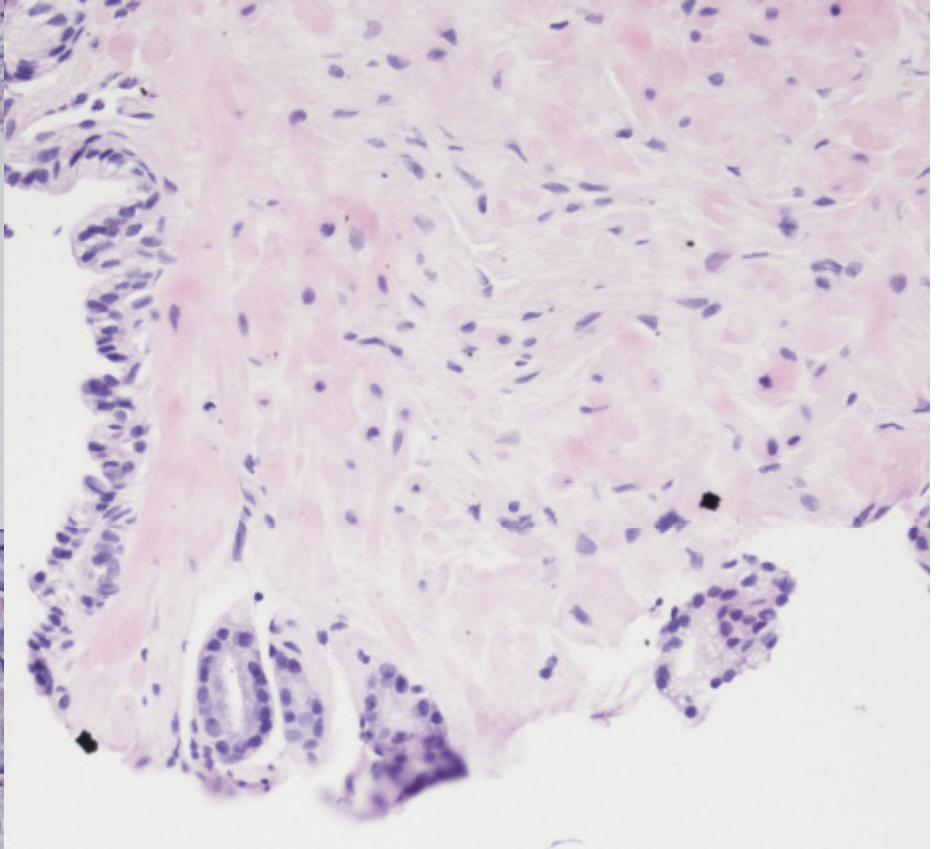
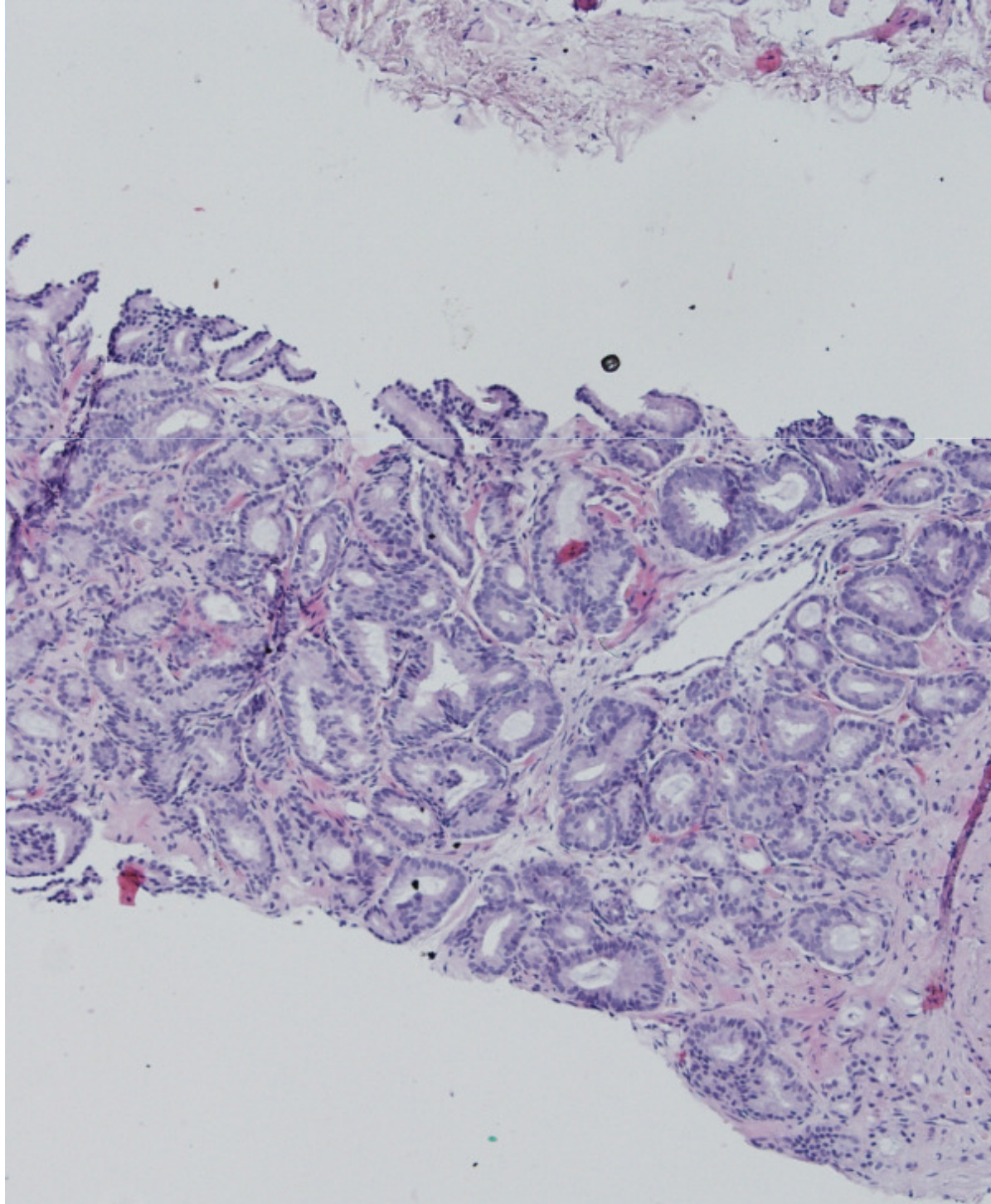


100um



100um

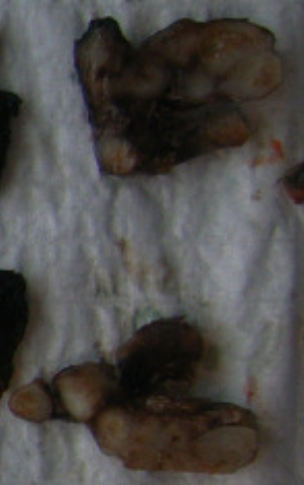
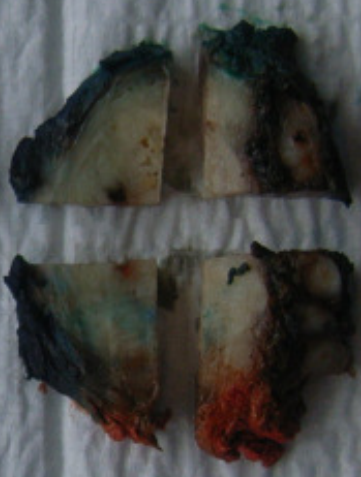
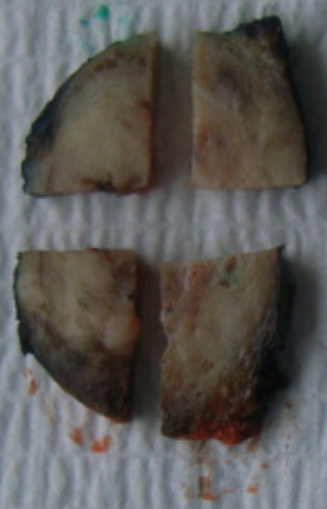
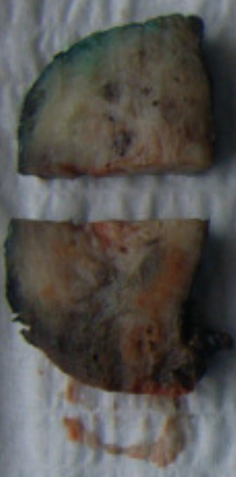
Gleason 3



7 8



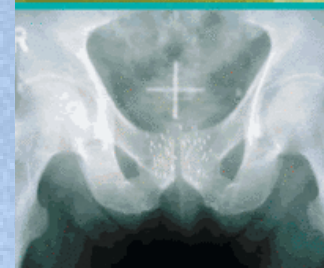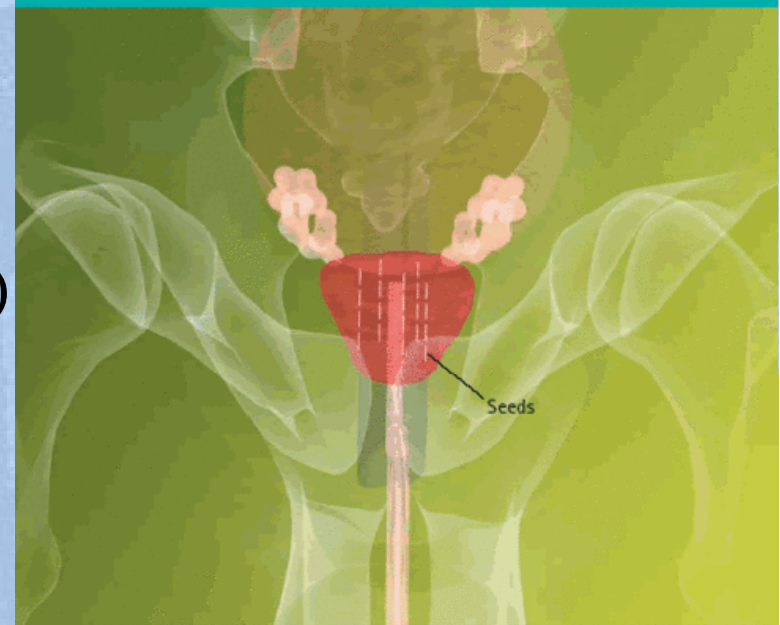
Verhalten des Prostatakarzinoms

- Lokal aggressives Wachstum mit perineurale Infiltration
- Regionäre LK
- Fernmetastasen vorwiegend Ossär

Therapie:

- Radikale Prostatektomie (wenn lokal!)
- Seeds Implantation (wenn lokal!)
- Antiandrogene (wenn fortgeschritten)
- Lokale Bestrahlung (Metastasen im Knochen)

Abbildung 10



Schematische Darstellung: Röntgenaufnahme nach Einbringung von „Seeds“ in die Prostata: Ansicht von vorne.

Original Röntgenaufnahme